

PATOLOGIA
ORTOPEDICA MAS
COMUN DE LOS DEDOS
INFANTO JUVENIL

DR. MAURICIO VERGARA S

Etiología de los desórdenes ortopédicos:

-Congénito Cualquier rasgo presente en el nacimiento, ya sea resultado de un factor genético o no

falla de la formación

falla de la diferenciación

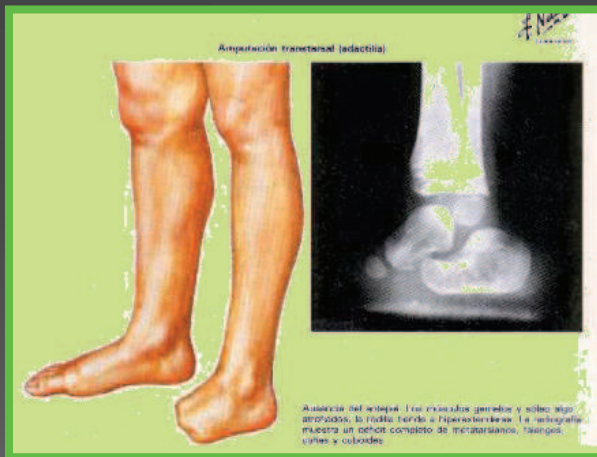- **DUPLICACION**
- **SOBRECRECIMIENTO (Gigantismo)**
- **HIPOPLASIA**
- **SINDROME DE CONSTRICCIÓN POR BANDAS CONGENITAS**
- **ANOMALIAS ESQUELETICAS GENERALIZA**

-Del Desarrollo

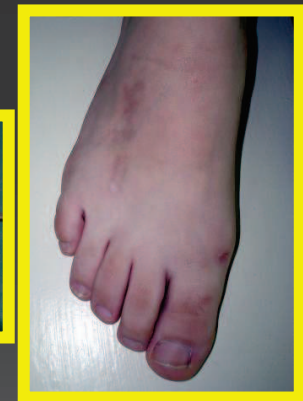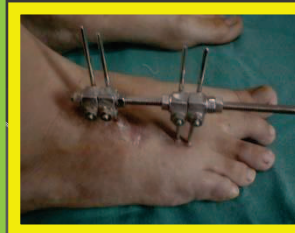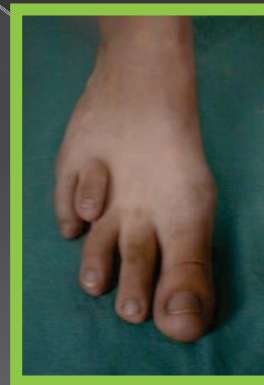- Traumático
- Neoplásico
- Infeccioso-inflamatorio
- Metabólico

FALLA DE LA FORMACION

- DEFICIENCIA TRANSVERSA (TERMINAL)



- DEFICIENCIA LONGITUDINAL (INTERCALAR)

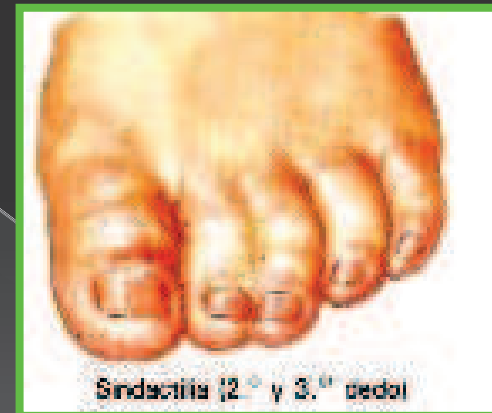

BRAQUIMETATARSIA
ALARGAMIENTO CON FIJADOR EXTERNO

FALLA DE LA DIFERENCIACION

- UNIDAD OSEA DERMATO MIOFACIAL SE HAN DESARROLLADO PERO NO SEPARADO

sindactilia

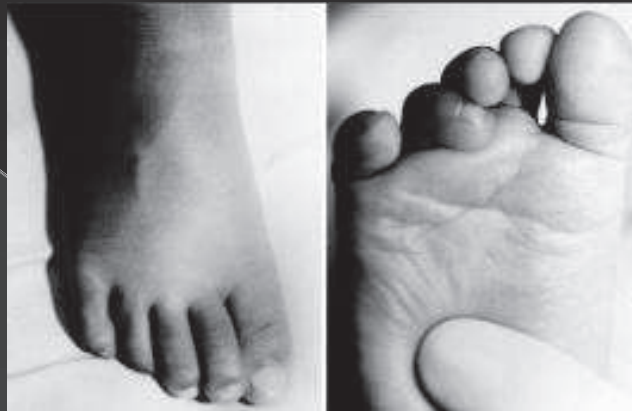

Requiere separación quirúrgica solo si produce molestias

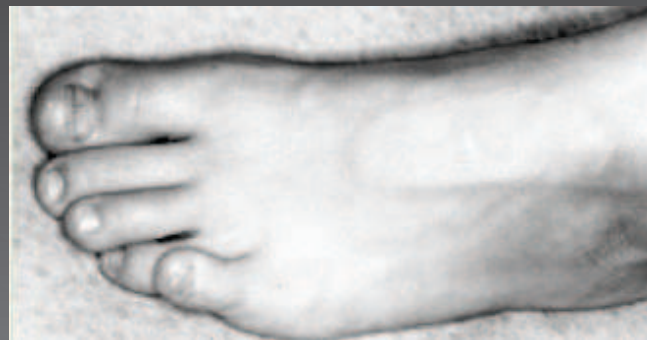Contractura

RESULTA DE LA FALLA DE
DIFERENCIACION DE MUSCULOS
LIGAMENTOS Y ESTRUCTURAS
CAPSULARES

- ◉ Curly Toe (curvo)



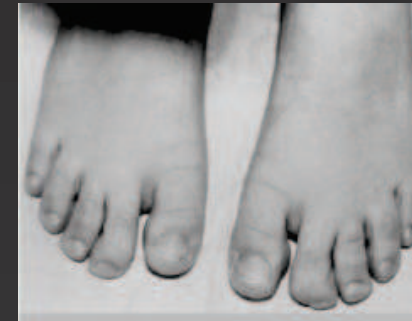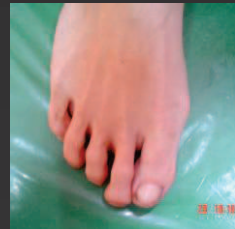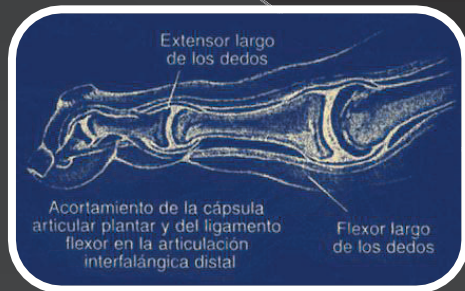
- ◉ Quinto Ortejo Varo (montado)



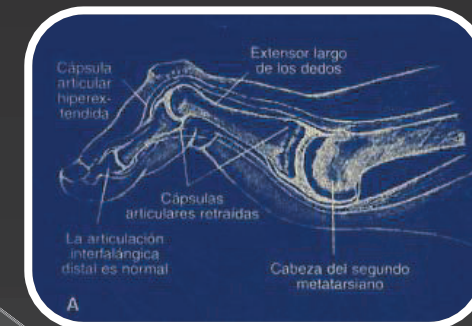
LA MAYORIA DE LAS VECES
REQUIEREN TRATAMIENTO
QUIRURGICO

○ Dedo flexo congénito o en Mazo

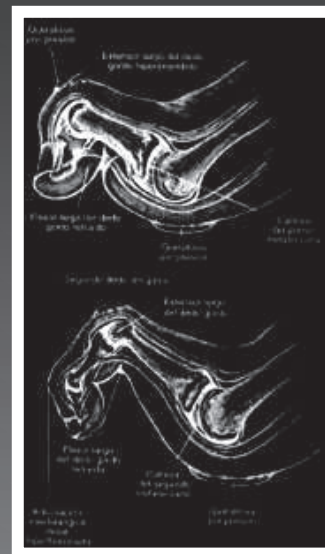
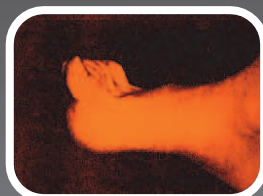
(mallet) segundo ortejo



○ Dedo en Martillo (segundo dedo)



○ Dedos en garra



LA MAYORIA DE LAS VECES REQUIEREN TRATAMIENTO QUIRURGICO

Polidactilia

Incidencia: 2 por 1000 RN

Herencia autosómica dominante de baja penetrancia

Asociación polidactilia manos

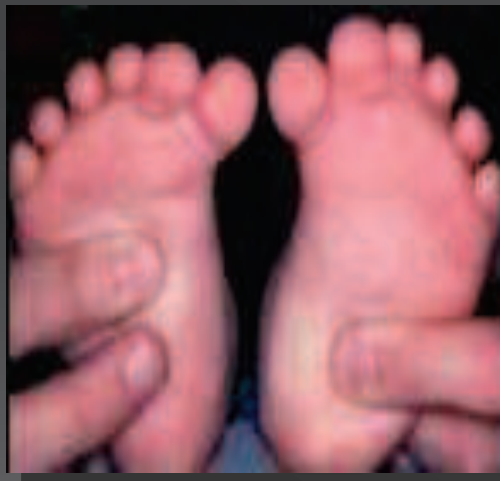Asociación malformación mtt

Tratamiento:

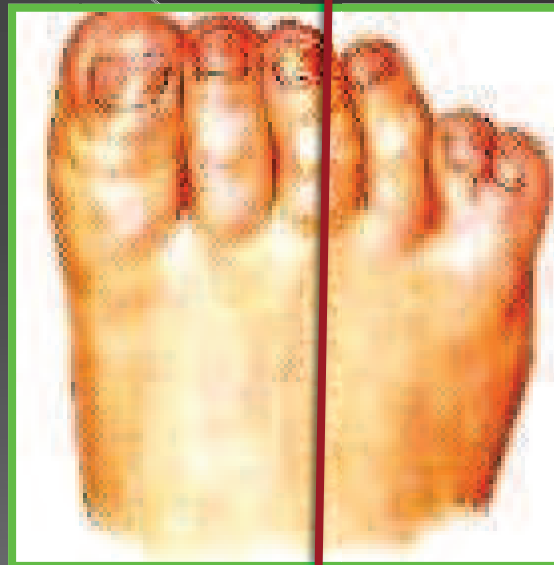Rudimentarios: RN

Articulados: resección y reconstrucción al año de vida

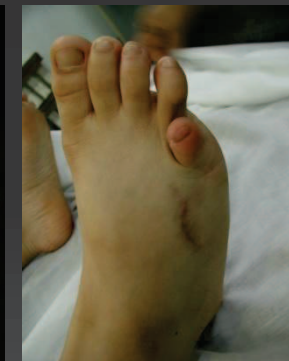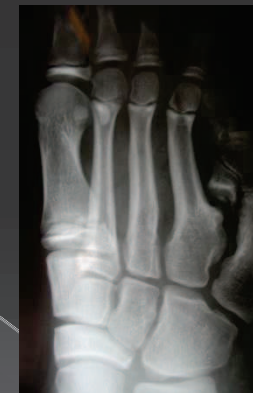“salvar dedo con el mejor alineamiento axial”



Pre-axial (15%)

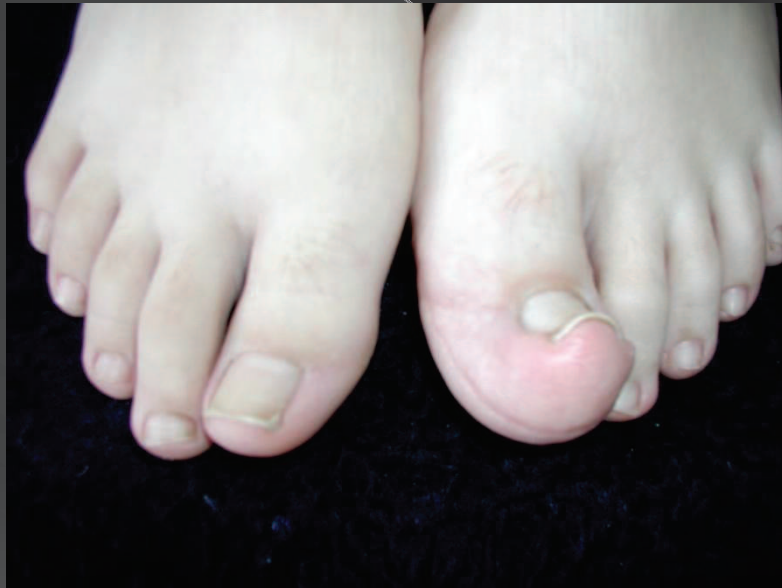

Central (6%)

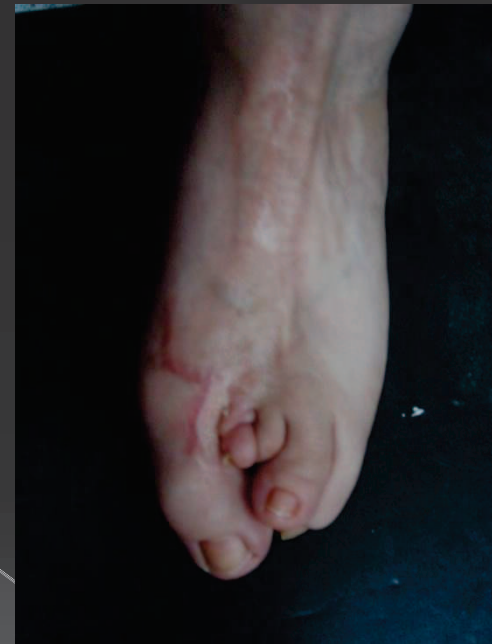

Post-axial (79%)

Macrodactilia

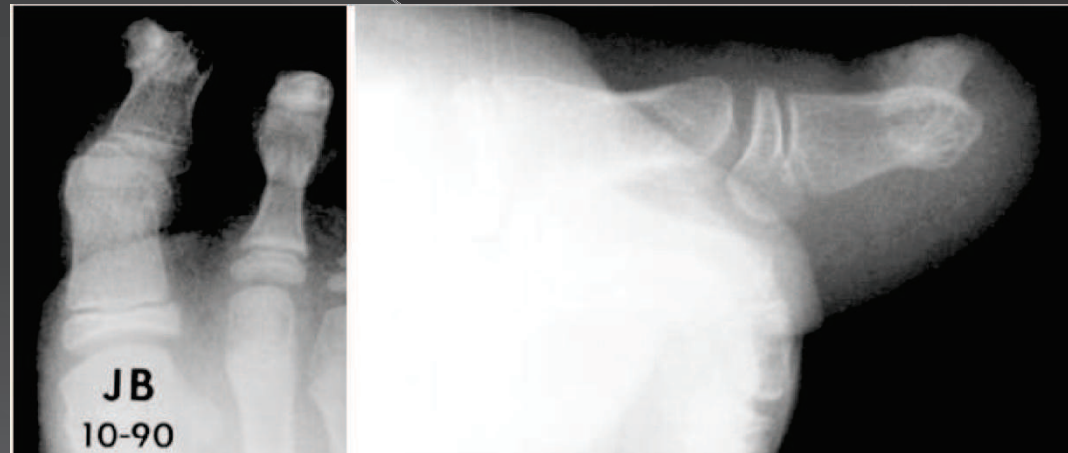

Hipoplasia

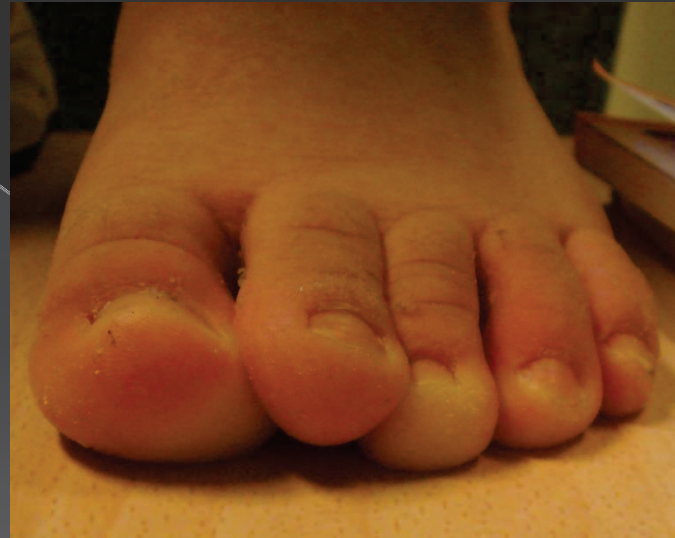
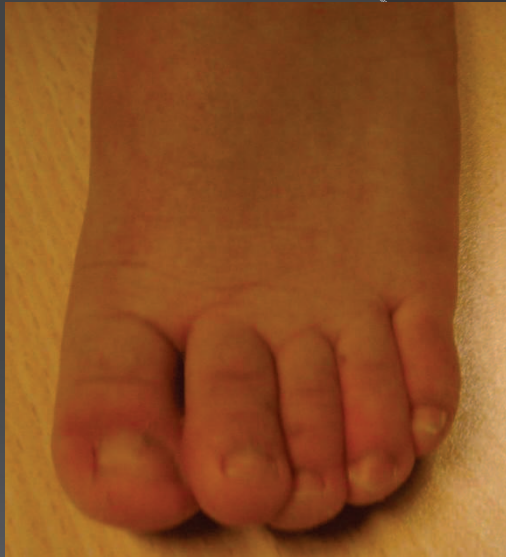
Tumoral Exostosis Subungueal

- RESECCION QUIRURGICA



Deformidad Dedo superpuesto



Constituye una deformidad, es decir, por compresion intrauterina, corrige solo durante el desarrollo

MUCHAS GRACIAS